

# Obstrução Intestinal no Adulto

Dra. Ana Cecília Neiva Gondim  
Cirurgia Geral / Coloproctologia

Serviço de Coloproctologia do HUWC/UFC

# Introdução

- Obstrução intestinal é causa frequente de abdome agudo
- 20% das cirurgias por abdome agudo são por obstrução intestinal
- A Mortalidade chega a 20% quando há sofrimento de alça
- O retardo no diagnóstico e no tratamento eleva a morbimortalidade
- A obstrução intestinal pode ser mecânica ou funcional

# Classificação

- Obstrução mecânica simples
  - Estenose: congênita, adquirida, inflamatória, vascular, pós-radioterapia, neoplásica
  - Obturação: bolo de áscaris, fecaloma, corpo estranho, bezoar, cálculo biliar
  - Compressão extrínseca: aderências, bridas, hérnias
- Obstrução com sofrimento de alça:
  - Causa vascular primária
  - Causa vascular secundária
- Obstrução funcional:
  - Causa local
  - Causa sistêmica

# Obstrução Mecânica

- Obstrução alta: bridias/aderências, hérnias, tumores de delgado, bolo de ascaris, invaginação
- Obstrução baixa: Neoplasia colorretal, volvo de sigmóide, megacólon/fecaloma, estenose de íleo terminal (doença inflamatória)

# Avaliação Clínica - Objetivos

- Diferenciar obstrução mecânica de obstrução funcional (íleo paralítico)
- Diferenciar obstrução completa de incompleta (semi-oclusão intestinal)
- Diferenciar obstrução simples e com sofrimento de alça (estrangulada)
- Determinar a etiologia da obstrução

# Obstrução Mecânica

## Quadro Clínico

- Geral: dor abdominal em cólica, vômitos, parada ou diminuição da eliminação de flatus e fezes
- Obstrução alta: Antecedente de cirurgia abdominal ou hérnias. Vômitos amarelo-esverdeados ou com restos alimentares precoces, pouca distensão
- Obstrução baixa: dor abdominal mais arrastada, muita distensão, vômito tardio/fecalóide

# Anamnese

- Antecedente de cirurgias abdominais
- Antecedente de patologias abdominais prévias: constipação, DII, neoplasia
- Comorbidades
- Medicações em uso
- Cronologia dos sintomas

# Exame Físico

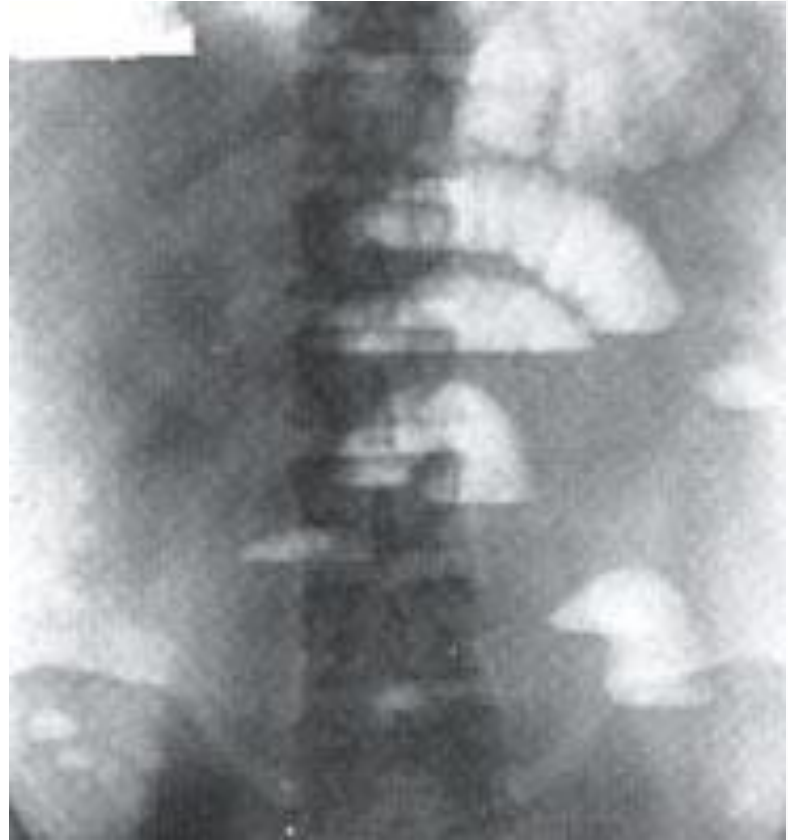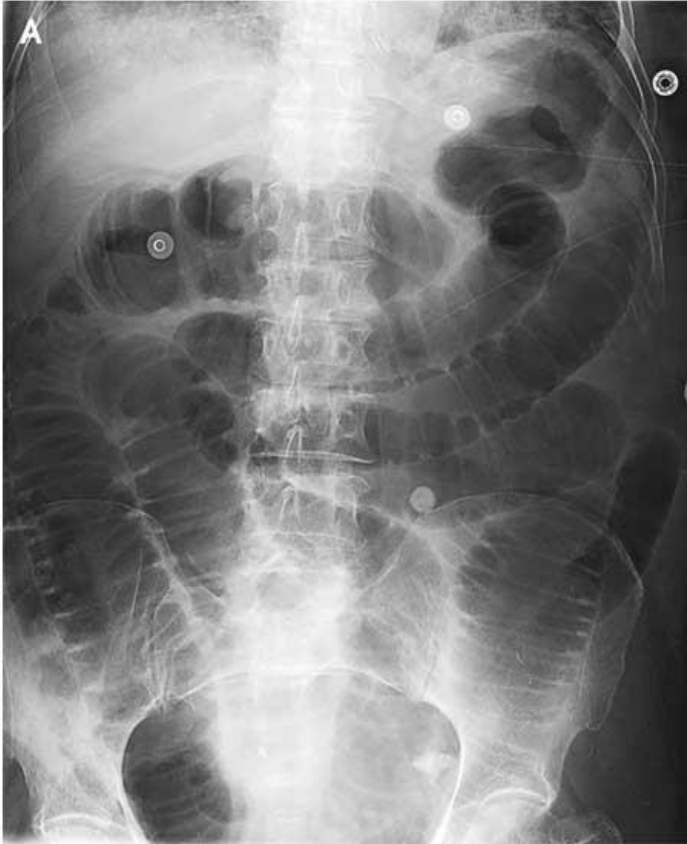- Avaliação geral: buscar sinais de SIRS/sepse
- Examinar todo o tronco, inclusive região inguinal!
- RHA:
  - Aumentados/metálicos na obstrução mecânica simples
  - Podem estar diminuídos quando há sofrimento de alça
  - Diminuídos ou ausentes na obstrução funcional
- Avaliar grau de distensão abdominal/timpanismo
- Peritonite (Blumberg) – indica sofrimento de alça ou perfuração
- Toque retal é obrigatório!
  - Presença/ausência e consistência das fezes na ampola retal
  - Lesões tumorais/obstrução extrínseca
  - Presença de sangue (teste da catalase – H<sub>2</sub>O<sub>2</sub>)



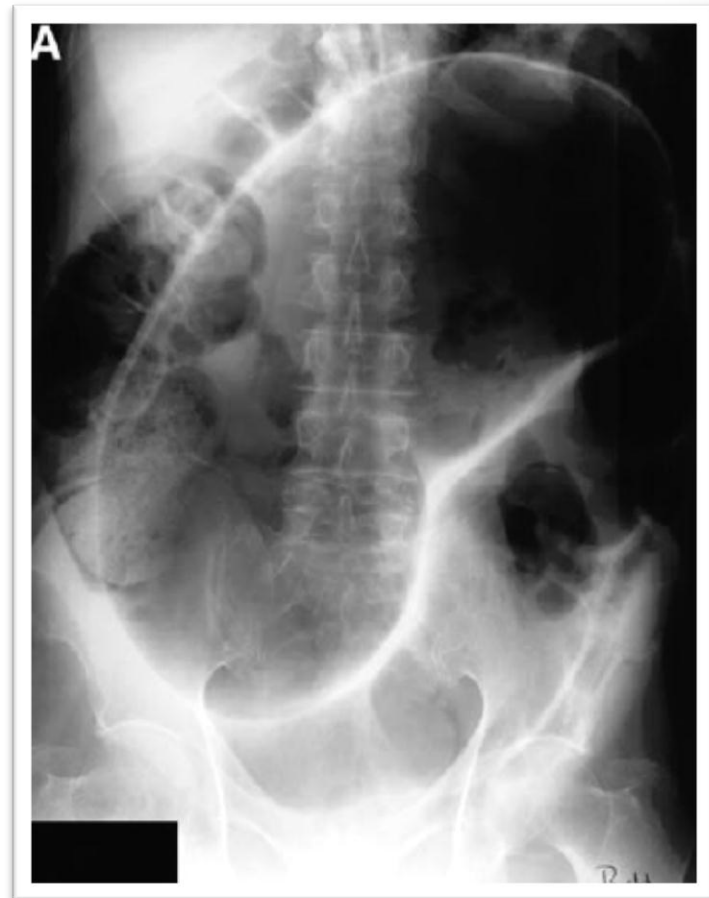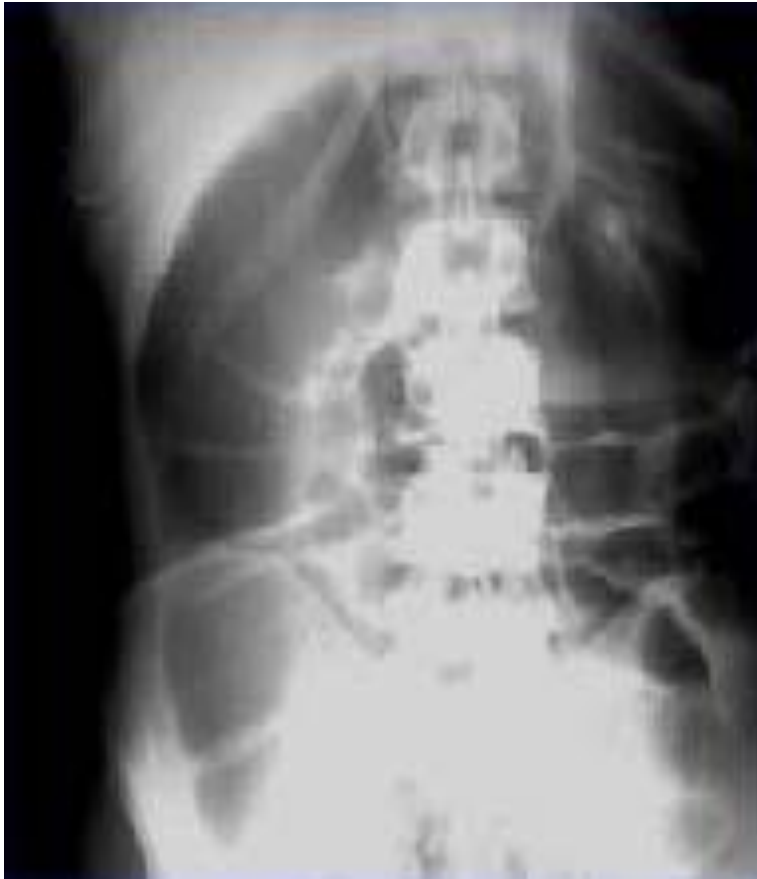# Investigação

- Exames laboratoriais gerais: hemograma, função renal, eletrólitos
- Rotina radiológica de abdome agudo
- TC de abdome/pelve se Raio-X não conclusivo

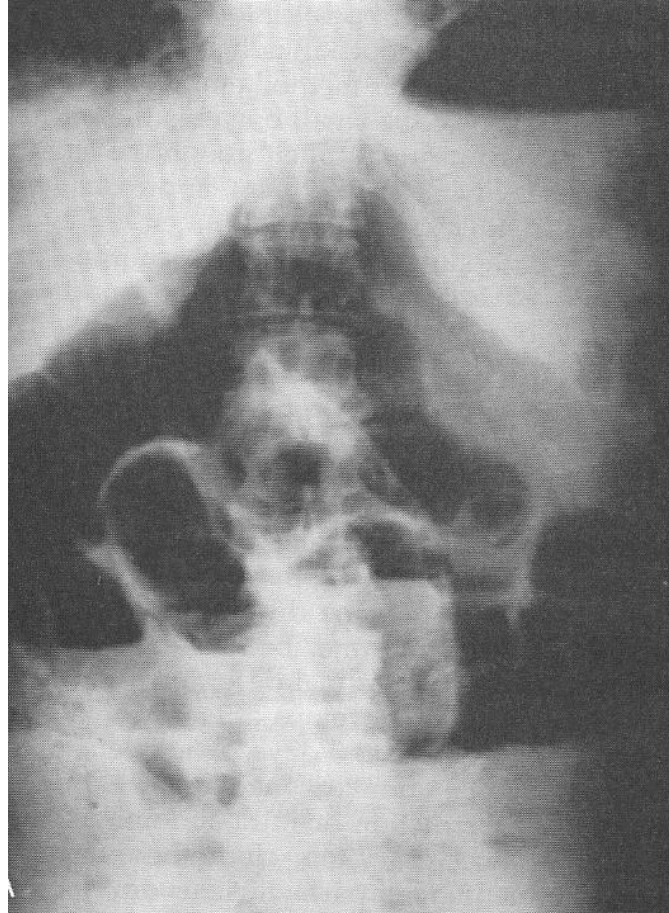
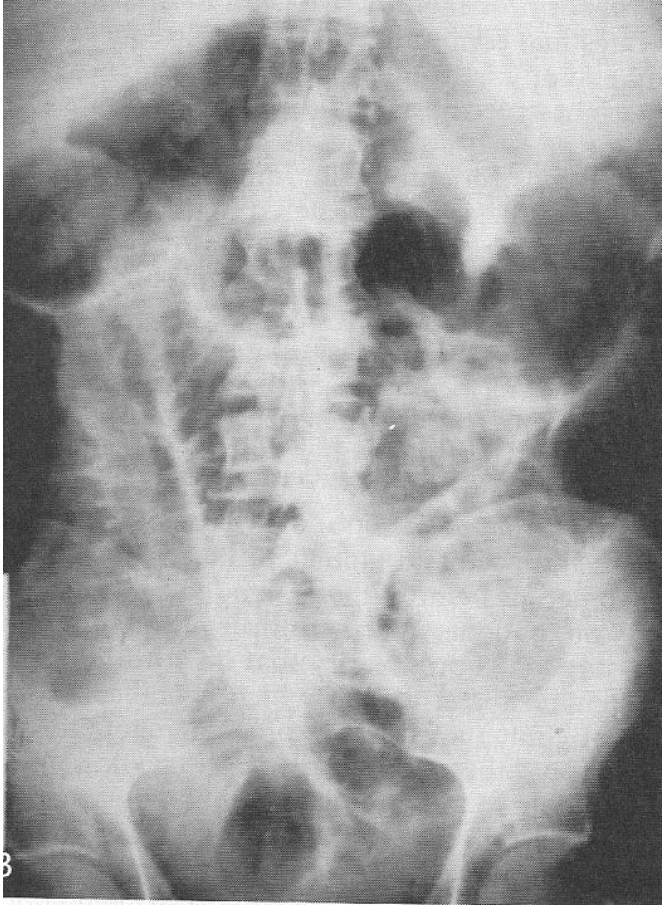
# Obstrução Alta



# Obstrução Baixa



# Íleo Paralítico



# Tratamento Inicial Para Todos!

- Jejum
- SNG em aspiração – Número 18/20 se resíduos espesso
- Hidratação / correção dos eletrólitos
- Se paciente com sinais de sofrimento de alça: febre, leucocitose, taquicardia, acidose metabólica, dor persistente -> cirurgia imediata!

# Tratamento – Obstrução Alta

- Tratamento clínico indicado nos casos de obstrução parcial e em pacientes sem sinais de peritonite
- Tratamento clínico pode ser mantido por até 48-72h
  - Antibióticos?
- Piora clínica -> cirurgia
- Não melhorou -> TC abdome e tratamento direcionado
  - Exame radiológico com contraste hidrossolúvel pode ser diagnóstico e terapêutico (pouco usado na prática)
- Hérnia encarcerada ou estrangulada -> cirurgia

# Tratamento – Obstrução Baixa

- Se paciente com sinais de sofrimento de alça: febre, leucocitose, taquicardia, acidose metabólica, dor persistente -> cirurgia imediata
- Necessita de definição etiológica para melhor conduta
- Fecaloma: toque retal + clister glicerinado / exame sob sedação
- Volvo : colonoscopia descompressiva / cirurgia
- Neoplasia Colorretal: cirurgia com ressecção, estoma descompressivo, prótese auto-expansível

# Obstrução Funcional - Íleo Paralítico

- Fatores predisponentes: pacientes internados, com agudização de doenças crônicas, idosos, em pós-operatório, em uso de medicações constipantes
- História arrastada, obstrução parcial
- Vômitos são raros
- Exame físico sem sinais de sofrimento de alça ou peritonite. TR normal
- Raio-X com gás difusamente distribuído em estômago, delgado e cólon e gás na ampola retal



# Obstrução Funcional - Íleo Paralítico

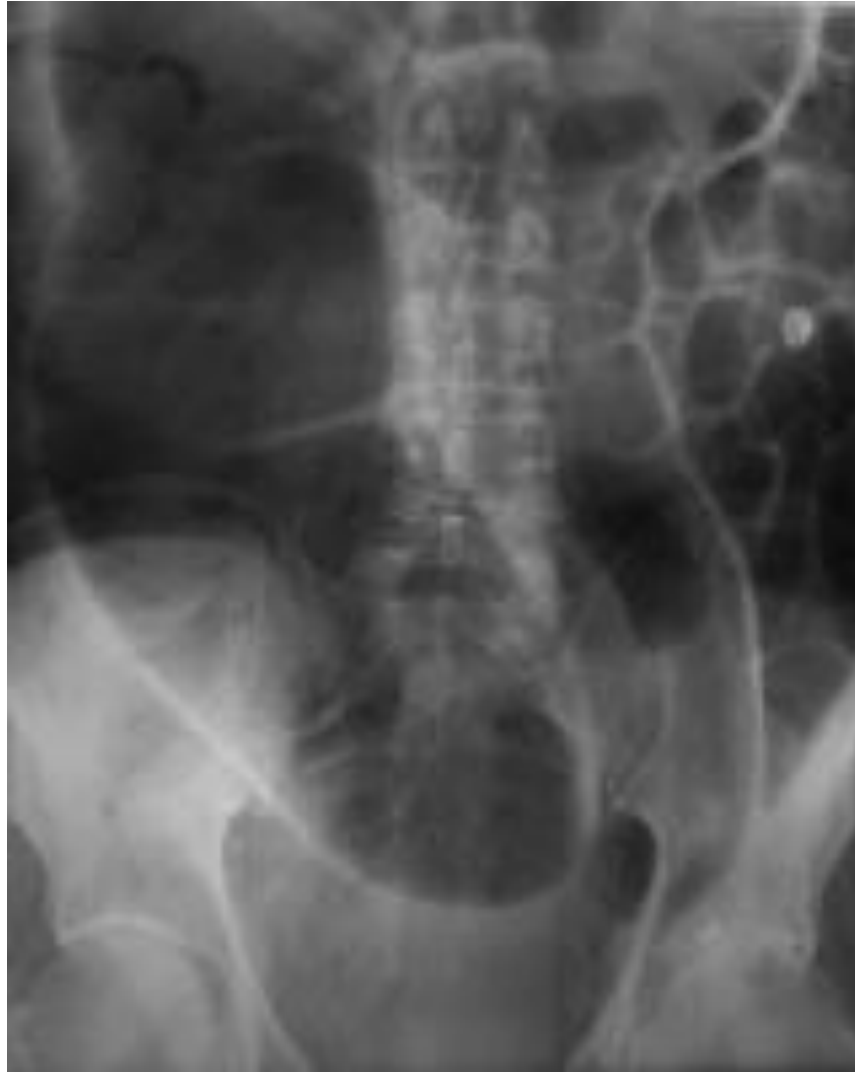## Tratamento

- Se distensão abdominal importante ou vômitos:
  - tratar como obstrução mecânica – jejum, SNG em aspiração, correção dos distúrbios hidroeletrólíticos, tratar causas reversíveis
- Se abdome inocente
  - Dieta de acordo com aceitação, laxativa
  - Laxativo não-osmótico (óleo mineral 20 a 40ml/dia)
  - Tratar causas reversíveis (ex: suspender opióides)
  - Clister Glicerinado 10 ou 20% 500ml, VR, se TR ou Raio-X com impactação fecal, pode ser repetido gota a gota

# Obstrução Funcional – Sd. Ogilvie

- Pseudo-obstrução colônica
- Causa rara de obstrução intestinal funcional que simula quadro clínico de obstrução mecânica baixa
- Definição: dilatação maciça do cólon na ausência de obstrução mecânica
- Pode evoluir com sofrimento de alça e perfuração de ceco
- Fatores predisponentes: PO de grandes cirurgias, politrauma, pacientes de UTI, insuficiência cardíaca, renal ou respiratória, doenças neurológicas, medicamentos

# Obstrução Funcional – Sd. Ogilvie



# Obstrução Funcional – Sd. Ogilvie

- O tratamento inicial é semelhante ao da obstrução mecânica: jejum, SNG em aspiração, correção dos distúrbios hidroeletrólíticos + tratar causas reversíveis
- Se paciente com sinais de sofrimento de alça: febre, leucocitose, taquicardia, acidose metabólica, dor persistente -> cirurgia imediata!
- Tratamento conservador:
  - Por até 48h
  - Sem melhora ou ceco > 12cm -> neostigmina EV 2,5mg em 5', até 2 doses, no paciente monitorizado, de preferência em UTI
  - Sem melhora -> colonoscopia descompressiva (SEM PREPARO)
  - Piora clínica -> cirurgia

# Bibliografia

- PRACTICE MANAGEMENT GUIDELINES FOR SMALL BOWEL OBSTRUCTION EAST Practice Parameter Workgroup for Management of Small Bowel Obstruction, 2007
- Sabiston Textbook of Surgery. Townsend et al. 18<sup>th</sup> edition. Philadelphia, Saunders Elsevier, 2008
- Clinica Cirúrgica. Editores: Joaquim Gama-Rodrigues, Marcel Cerqueira Cesar Machado, Samir Rasslan- Barueri-SP. Manole, 2008